

Die Geschichte der Gefäßchirurgie

Schon in der Antike und besonders ab dem 19. Jahrhundert führten mutige Chirurgen Eingriffe an den Blutgefäßen durch, die letztlich heute zu einer sehr effektiven und heilsamen Gefäßchirurgie und Gefäßmedizin geführt haben.

Von der Blutstillung zur Bypasschirurgie

Noch in der Mitte des 19. Jahrhunderts bestand Gefäßchirurgie in Blutstillung, zum Beispiel bei Schusswunden der Extremitäten, die mit drastischen sehr schmerzhaften Methoden durch Eingießen von kochendem Öl und Kauterisation mit glühendem Eisen durchgeführt wurde. Die Gefäßligatur zur Blutstillung wurde nur vereinzelt berichtet. Eine erträglichere Methode von **Ambroise Paré** mit Tamponade, Eigelb, Rosenöl und Terpentin im Krieg Frankreichs gegen Italien 1536 und letztlich die Gefäßligatur zur Blutstillung waren schon wieder in Vergessenheit geraten.

Während die Methoden der Blutstillung meist zu Verstümmelung und Amputation von Gliedmaßen führten, entstand Ende des 19. Jahrhunderts weltweit in der experimentellen Chirurgie das Interesse an Möglichkeiten einer rekonstruktiven Chirurgie durch Gefäßnaht und Gefäßersatz. Hier sind drei Chirurgen aus Lyon zu nennen: **Mathieu Jabulay**, **Alexis Carrel** und **René Leriche**. Jabulay berichtete 1896 über tierexperimentelle Anastomosen an Venen und Arterien. Carrel fand zur Gefäßchirurgie, als der Präsident der Französischen Republik, Sadi Carnot, nach einem Messerstich-Attentat 1894

verblutete, weil die besten Chirurgen Frankreichs die Blutung aus der verletzten Pfortader nicht stillen konnten. Er entwickelte feines Nahtmaterial und arbeitete 1906 zusammen mit **Charles Claude Guthrie** in Chicago am arteriellen Gefäßersatz mit Venen. Er beschäftigte sich auch mit Konservierung von Gewebe und experimenteller Organtransplantation. Er beschrieb den arteriosklerotischen Aortenverschluss, später **Leriche-Syndrom** genannt, und die Sympathektomie zur Verbesserung der Durchblutung. Für seine Arbeit erhielt er 1912 den Nobelpreis.

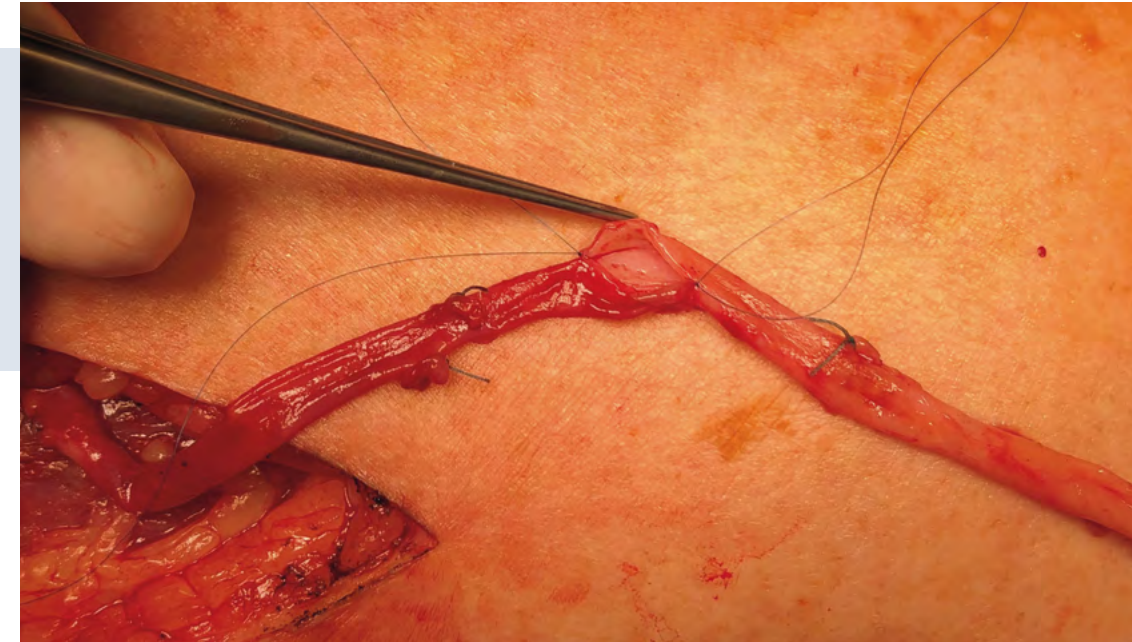
1906 konnte **Jose Goyanes** in Madrid ein syphilitisches Popliteaneurysma mit der Vena poplitea ersetzen, wahrscheinlich der erste klinische Venen-Conduit der Welt. 1907 gelang **Erich Lexer** in Königsberg der Ersatz der A. axillaris nach traumatischem Aneurysma nach Schulterluxation mit der V. saphena magna.

1913 publizierte **Ernst Jeger** in Berlin ein mehr als 300-seitiges Werk: „Die Chirurgie der Blutgefäße und des Herzens“. Darin waren alle in den nächsten Jahrzehnten entwickelten Operationen bereits vorgedacht oder sogar tierexperimentell durchgeführt. Im ersten Weltkrieg konnte er seine experimentell erworbenen Fertigkeiten bereits anwenden und durch Gefäßnaht etliche Extremitäten bei verwundeten Soldaten retten. Allerdings geriet er 1915 in russische Gefangenschaft, erkrankte an Typhus und verstarb im Alter von nur 30 Jahren. Durch den Krieg und seinen frühen Tod wurde dieses bahnbrechende Werk nicht weiter beachtet. Überhaupt trugen die Weltkriege I und II

trotz reichlicher Verletzungen wenig zur Weiterentwicklung der Gefäßchirurgie bei. Nur wenige Chirurgen konnten Verwundete im Weltkrieg I versorgen, so Carrel und Jeger durch Gefäßnaht und teilweise Gefäßersatz mit Homografts, das heißt Arterien, entnommen aus amputierten Beinen. Auch im Weltkrieg II war die Zeitspanne zwischen Verletzung und möglicher Versorgung durch Gefäßnaht oder Gefäßersatz zu lang. Hinzu kamen kaum beherrschbare Infektionen. Dennoch gelang hier vereinzelt durch Gefäßnaht statt Ligatur ein Erhalt der Extremität zum Beispiel durch **DeBakey** in 64 Prozent statt 51 Prozent nach Ligatur.

Doch auch außerhalb der Kriegsschauplätze gab es einen Progress in der Gefäßmedizin. Mittlerweile war die Visualisierung des arteriellen Systems mit der Angiographie durch **Reynaldo dos Santos** in Lissabon 1927 entwickelt worden. Endlich konnte man in den Körper hineinschauen und die Arterien darstellen. Sein Sohn, **Cid dos Santos**, wurde Gefäßchirurg und propagierte die Thrombendariektomie zur Wiederherstellung der Strombahn bei thrombotischen und arteriosklerotischen Verschlüssen in der A. axillaris und Becken- und Femoralarterien.

Diese Methode wurde auch von **Jean Kunlin** aus Straßburg im Elsass angewandt, führte aber bei einem Patienten mit Zehengangrän nicht zum Erfolg. So entschloss er sich bei einer vorübergehenden Abwesenheit seines Chefs **René Leriche**, der ein konservatives Vorgehen empfohlen hatte, in Paris 1948, einen Venenbypass mit autologer Vena saphena magna zur



Anastomose von zwei Segmenten der Vena saphena magna mit feinstem Nahtmaterial zur Herstellung eines langen Bypasses zu den Unterschenkelarterien

Foto: Achim Neufang

Umgehung einer verschlossenen Arteria femoralis superficialis auf die supragenuale Arteria poplitea anzulegen und erzielte so die Abheilung. Damit legte er einen Grundstein für eine überaus segensreiche Therapie der arteriellen Verschlusskrankheit AVK.

Zu einer breiteren Anwendung der rekonstruktiven Gefäßchirurgie kam es dann im Koreakrieg 1950-53, wo die Amerikaner sogenannte Mobile Army Surgical Hospitals, **MASH**, eingerichtet hatten. Damit konnte durch die kürzere Zeitspanne bis zur Versorgung die Amputationsrate nach schwerer Gefäßverletzung auf 13 Prozent gesenkt werden. Nach Weiterentwicklung der Bypasschirurgie konnte mit der In-situ-Technik die Utilisationsrate der autologen Vena saphena magna und die Durchgängigkeitsrate wesentlich gesteigert werden (**Paul Cartier**, **Karl Hall**, **R.P. Leather**) 1962-1978. Seit mehr als 30 Jahren werden auch sehr erfolgreich Bypassoperationen zu den Unterschenkelarterien und sogar Fußarterien durchgeführt, gerade beim speziellen Verschlusstyp des Diabetikers und dem Diabetischen Fußsyndrom DFS.

Die Erfolge der Bypasschirurgie befeuerten die Suche nach Gefäßersatzmaterialien. Für den kleinkalibrigen Ersatz

wurden Gefäßprothesen aus Dacron, PTFE und die Humane Nabelschnurvene entwickelt (**Dardik** Biograft).

Aneurysma und AVK

In den Jahrhunderten vor 1900 wurden auch schon Aneurysmata der Bauch- oder thorakalen Aorta beschrieben, meist syphilitischen Ursprungs, auch der Axilla oder Poplitea, häufiger am Arm, entstanden durch die extensive Praxis des Aderlasses oder posttraumatisch nach Gefäßverletzung. Eine erste erfolgreiche Therapie eines Bauchaortenaneurysmas gelang **Rudolph Matas** 1913 durch Ligatur des Aneurysmahalses (Tulane University, New Orleans). Frühere Versuche mit Ligatur endeten meist tödlich durch Ischämie der abhängigen Körperpartien oder Verblutung. Die logische Folge war die Suche nach Rekonstruktion und Gefäßersatz. Das arteriosklerotische Aneurysma wurde mit Zunahme der Lebenserwartung erst im 20. Jahrhundert häufiger diagnostiziert. Ein Durchbruch zur Rekonstruktion der Aorta gelang **Charles Dubost** 1950. Er ersetzte die aneurysmatische Bauchaorta mit einer Leichenaorta (Homograft). Einen entscheidenden Beitrag auf der Suche nach Gefäßersatzmaterialien leistete **Arthur Voorhees**. Er entdeckte 1950 im Tierexperiment, dass Seide als Mitralklappenersatz von Endothel überzogen

wurde. Weitere Experimente folgten mit Fallschirmseide, Vinyon-N, Orlon, Teflon, Nylon, Dacron. Nun brach die Ära des künstlichen Gefäßersatzes an. Voorhees hatte 1955 bereits 50 Gefäßprothesen in Eigenregie hergestellt und als Aortenersatz eingesetzt.

Ein großer Fortschritt war die Herstellung kollagenbeschichteter Prothesen aus Dacron. Nur so konnte bei den meist voll heparinisierten Patienten die Blutung beherrscht und ein erfolgreicher Gefäßersatz erzielt werden. Der prothetische Ersatz war damit an der gesamten Aorta und großen Arterien möglich. Jetzt konnten auch längere Gefäßabschnitte in der Bauchhöhle, im Becken (Leriche-Syndrom) und am Oberschenkel überbrückt werden.

Neben dem orthotopen Gefäßersatz zum Beispiel der Bauchaorta intraabdominell kam nun auch die Überlegung auf, einem kritisch kranken multimorbiden Patienten den belastenden thorakalen oder transabdominalen Eingriff zu ersparen durch die extraanatomische Verlegung von Gefäßprothesen. Mit den jetzt verfügbaren Gefäßprothesen in jeder Länge legte **F.W. Blaisdell** 1962 bei einer thrombosierten Bauchaorta einen axillofemorale Bypass an. Die Abbildung zeigt einen ähnlichen extraanatomischen Bypass, →

durchgeführt in der Gefäßchirurgie der Herz-, Thorax- und Gefäßchirurgie der Universität Mainz 1989.

Das Verfahren des extraanatomischen Bypasses wird heutzutage nur noch selten verwendet, zeigt aber, was durch die Entwicklung von Gefäßprothesen möglich geworden ist. Ein weiterer Fortschritt gerade zur Therapie des Aortenaneurysmas bei kritisch Kranken, denen man einen intraabdominellen Eingriff ersparen möchte, gelang **Juan Parodi** in Buenos Aires. Angeregt vom Palmaz-Stent konstruierte er einen mit Gefäßprothesenmaterial ummantelten Stent für großlumige Gefäße und erprobte sie im Tierexperiment. Als ihn 1990 ein 75-jähriger Mann mit schwerer COPD und symptomatischem Aneurysma aufsuchte, entschloss er sich zu dem Notfall-Eingriff. Über die A. femoralis konnte er die individuell hergestellte Stentprothese implantieren und so das Aneurysma ausschalten. Dieser schonende Eingriff war eine Sensation, die ganze Welt nahm diese Neuerung begeistert auf und die Medizintechniker entwickelten immer bessere Stentprothesen. Auch in der Gefäßmedizin Mainz wurde so 1994 das erste Bauchaortenaneurysma mit einer Stentprothese versorgt (Team Düber/Pitton/Schmiedt/Neufang).

Aktion gegen den Schlaganfall: A. carotis

Im 20. Jahrhundert bestand allgemeiner Konsens, dass ein Schlaganfall verursacht wird durch eine Gefäßkrankung der A. carotis. Angiographie (**Egas Moniz** 1927 Lisboa) und Postmortem-Untersuchungen deckten arteriosklerotische Stenosen der A. carotis auf als mögliche Ursache vieler Schlaganfälle. 1953 vollführte **Michael DeBakey** in Houston die erste Thrombendarteriektomie (TEA) der A. carotis communis et interna bei einem symptomatischen Patienten mit TIA's (Transitorisch Ischämischen Attacken). Die massenhafte Anwendung dieser Operation führte dann wegen zahlreicher postoperativer neurologischer

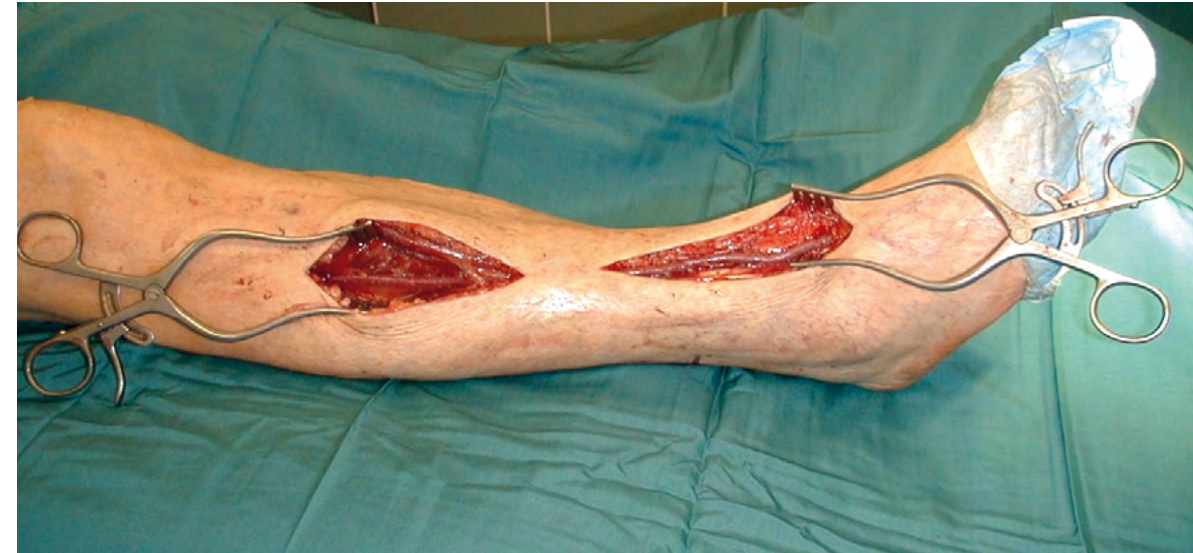Defizite zu einer sehr intensiven wissenschaftlichen Analyse der Methode und ihrer Ergebnisse mit heute exakt festgelegten Indikationen inklusive einer umfassenden Qualitätssicherung.

Venöse Insuffizienz und Varikosis, Venenthrombose

Die chronisch venöse Insuffizienz mit Varikosis ist eine Volkskrankheit. Die eiternden Ulcera waren für die Patienten und ihre Umgebung eine große – auch Geruchs- – Belastung. Erst Mitte des 19. Jahrhunderts hat man versucht, durch Ulcus Exzision (**Nußbaum** 1873) und teilweise Entfernung der varikösen Venen eine Abheilung zu erzielen. 1908 konnten **Rindfleisch** und **Friedel** mit einer Spiralumschneidung bis auf die Faszie des gesamten Beins mit Ligatur der Varizen eine teilweise Ausheilung mit allerdings langwieriger Sekundärheilung bewirken. Unterstützt wurden all diese Maßnahmen durch zusätzliche Kompression mit Binden und Strümpfen.

W.W. Babcock setzte mit der Crossectomie und Stripping-OP 1907 den Grundstein für eine moderne Varizenchirurgie. Auch hier haben endovenöse Methoden mit Obliteration der Vena Saphena durch Laser, Radiowelle oder Acryl-Kleber Einzug gehalten.

Die Mehretagen- und Beckenvenen-Thrombose wurde bis Mitte des 20. Jahrhunderts konservativ durch Antikoagulation, dann aber auch durch Lyse oder chirurgisch mit venöser Thrombektomie behandelt. Eine interessante Option bei manifester Beckenvenenthrombose mit schwerem postthrombotischem Syndrom ist die **Palma-OP**, eine Umleitung durch Präparation der V. saphena magna von der Gegenseite des Verschlusses subkutan getunnelt auf die V. femoralis der betroffenen Seite. So kann das Blut über die kontralaterale V. iliaca abfließen.



Kurzer Venenbypass von der proximalen Arteria tibialis ant. zur Arteria dorsalis pedis bei Vorfußgangrän

Foto: Achim Neufang

Embolie, Thrombose und Dilatation/Angioplastie

Eine großartige und lange verkannte Erfindung gelang **Thomas Fogarty**. 1960 stellte er aus Ureterkathetern und Fingertips von Latexhandschuhen Ballonkatheter her. Sein erster Patient hatte eine Embolie in die Beckenarterie. Mit einem Zugang in der Leistenarterie gelang ihm die vollständige Bergung des entfernten Embolus aus der Beckenarterie, eine Sensation. Aber erst drei Jahre später konnte zusammen mit **Albert Starr** und **Lowell Edwards** die Produktion der Embolektomiekateter starten. Damals in Oregon, traf Fogarty **Charles Dotter**, den interventionellen Radiologen, und half ihm bei der Herstellung des ersten Angioplastie-Katheters. Dotter gelang dann auch am 16.01.1964 die erste perkutane transluminale Angioplastie (PTA) einer arteriosklerotischen Stenose der A. femoralis superficialis. **Andreas Grüntzig** entwickelte in Zürich einen Ballonkatheter, mit dem er 1974 eine Stenose der A. femoralis erfolgreich aufdehnte. Er arbeitete weiter an einer Miniaturisierung dieser Katheter, sodass er als Kardiologe 1977 die erste

perkutane transfemorale Coronarangioplastie PTCA durchführen konnte. Mit diesen kleinkalibrigen (bis 3 mm) Ballonkathetern konnten nun auch Unterschenkelarterien dilatiert werden. Um nach dem Aufdehnen eine Restenose zu verhindern, konstruierte **Julio Palmaz** einen Stent, also eine ballonexpandierbare Gefäßstütze, wofür er 1988 ein Patent erhielt. Damit konnten viele bis dahin nur durch Bypass-Chirurgie überbrückbare Gefäßverschlüsse und -Stenosen der Beckenarterien minimalinvasiv behandelt.

Ausblick:

All die Experimente, Entwicklungen und Fortschritte der Gefäßchirurgie waren nur möglich durch die Erfindungen der Anästhesie im 19. Jahrhundert, Cocain zur Lokalanästhesie, Chloroform-, Äther- und Lachgas-Narkose, die Erfindung der Angiographie, der Entdeckung des Heparins zur Verhinderung intraoperativer Thrombosen und der Intensivmedizin. Der Trend zu endovaskulären Interventionen und minimalinvasiven Therapie hat einige Eingriffe der Gefäßchirurgie verdrängt, kann aber die inzwischen ausgereifte

und hochspezialisierte und effektive Gefäßchirurgie in vielen Fällen nicht ersetzen. Ziel ist ein gesundes Miteinander der konservativen, interventionellen und gefäßchirurgischen Gefäßmedizin.

Literatur beim Autor



Autor Prof. Dr. Walther Schmiedt ehem. Chefarzt der Gefäßchirurgie im Marienhaus Klinikum Mainz MKM

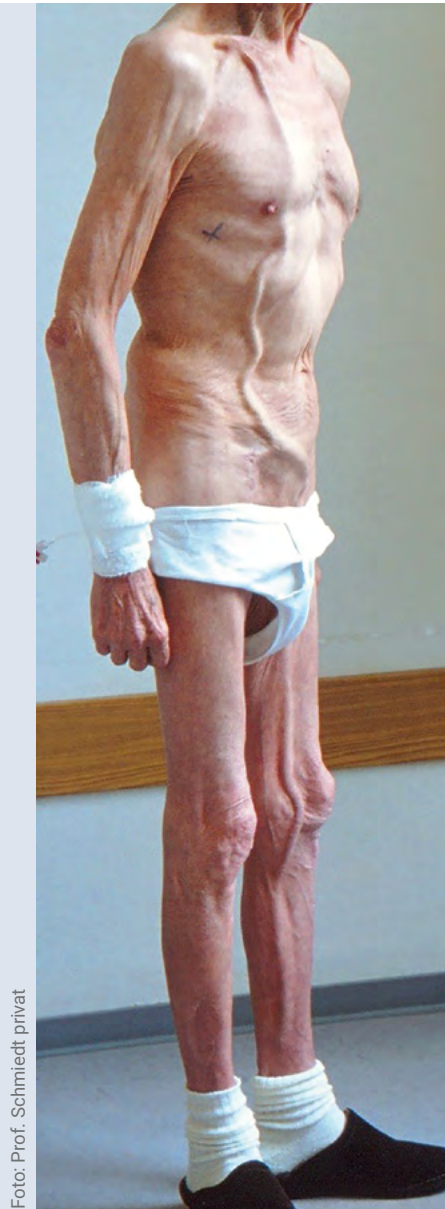

Foto: Prof. Schmiedt privat

Deutlich erkennbar ein subkutan angelegter Bypass von der rechten Arteria subclavia zu den Femoralarterien und Verlängerung bis zu einer Unterschenkelarterie links.

Gefäßmedizin im Jahr 2022

Gefäßerkrankungen sind häufig, betreffen Menschen jeder Altersgruppe und alle Organsysteme des Körpers. Krankheitsbilder wie die periphere arterielle Verschlusskrankheit (PAVK) und tiefe Venenthrombose haben eine sehr hohe Prävalenz und eine steigende Inzidenz mit fortschreitendem Lebensalter. In Anbetracht der demografischen Entwicklung unserer Gesellschaft kommt den Gefäßerkrankungen eine wachsende Bedeutung zu.

Im Folgenden werden exemplarisch die aktuelle Diagnostik und Therapie der Karotisstenose, des Aortenaneurysmas, der PAVK, des akuten Extremitätenarterienverschlusses, der Sekundärprävention bei atherosklerotischer Gefäßerkrankung und der tiefen Venenthrombose erläutert.

Karotisstenose

Atherosklerotische Veränderungen der supraaortalen Gefäßabgänge betreffen in der Mehrzahl der Fälle die Art. carotis mit ihren Ästen. Die Prävalenz einer Carotisstenose liegt im Durchschnitt bei etwa vier Prozent und steigt nach dem 65. Lebensjahr auf bis zu 15 Prozent. Von den jährlich 200.000 Schlaganfällen in Deutschland können rund 30.000 auf eine Carotisstenose zurückgeführt werden (AWMF Leitlinie 2020).

Das wichtigste diagnostische Verfahren ist die farbkodierte Duplexsonographie, die eine Beurteilung der Plaquemorphologie und des Stenosegrades ermöglicht (Abbildung 1). Bei Indikation zur invasiven Therapie ist eine weiterführende Schnittbilddiagnostik mit Darstellung der intrakraniellen Gefäße indiziert. Hierbei kommt primär die magnetresonanztomographische Angiographie (MRA), alternativ die computertomographische Angiographie (CTA) zum Einsatz. Die Schnittbildgebung erlaubt auch den Nachweis von ischämischen zerebralen Läsionen.

Bei transitorischer ischämischer Attacke (TIA) oder Schlaganfall in Folge einer symptomatischen Stenose der Art. carotis interna besteht die Indikation zur Carotisendarterektomie (CEA) oder zum Carotisstenting (CAS). Das therapeutische Ziel ist die Prävention eines Schlaganfalls durch Ausschaltung der Emboliequelle und Beseitigung der flusslimitierenden Stenose. Das jährliche Schlaganfallrisiko einer asymptomatischen höhergradigen Stenose der Art. carotis interna unter einer optimalen konservativen Therapie liegt bei einem Prozent pro Jahr. Eine CEA oder ein CAS ist hier nur im Einzelfall (zum Beispiel bei Verschluss der kontralateralen Seite) indiziert.

Bei der CEA wird die Karotisbifurkation operativ freigelegt und das verkalkte Plaquematerial entfernt (Abbildung 2). Entweder wird über eine Längsarteriotomie eine Patchplastik bevorzugt aus biologischem oder synthetischem Material angelegt oder alternativ eine sogenannte Eversionendarterektomie durchgeführt. Die CEA kann sowohl

in Intubationsnarkose als auch in Regionalanästhesie nach Anlage eines Zervikalblocks am wachen Patienten erfolgen, gegebenenfalls mit Shunteinlage in die Art. Carotis interna.

Große multizentrische Studien haben die signifikante Überlegenheit der frühzeitigen CEA gegenüber der alleinigen medikamentösen Therapie bei der symptomatischen Karotisstenose belegt (ECST 1998; NASCET 1998). Die Ergebnisse der CEA haben sich durch optimierte Technik, Materialien und Begleitmedikation über die vergangenen Jahrzehnte weiter verbessert, so dass die kombinierte Schlaganfallrate und Letalität heute während des stationären Aufenthalts 1,4 Prozent bei asymptomatischen und 2,5 Prozent bei symptomatischen Stenosen liegen (Gefäßchirurgie 2012).

Für die endovaskuläre Behandlung mittels CAS sollten primär selbstexpandierende Stents eingesetzt werden (AWMF Leitlinie Carotisstenose 2020). Nach einem CAS ist eine suffiziente duale Thrombozytenaggregationshemmung erforderlich. Außerdem ist peri- und postinterventionell ein Monitoring indiziert, um Bradykardien und Blutdruckschwankungen schnell festzustellen.

Nach den aktuellen Leitlinien ist die CEA derzeit besonders beim älteren Patienten als die Standardmethode zur Behandlung der symptomatischen Carotisstenose anzusehen, da prozedurbedingt Schlaganfälle seltener auftreten (AWMF Leitlinie Carotisstenose 2020). Bei akutem Schlaganfall mit Karotisstenose und intracranieller Embolie ist hingegen eine endovaskuläre Behandlung mit notfallmäßigem CAS und Thrombektomie indiziert. CAS ist auch bei vorbestrahlten Halsweichteilen zu bevorzugen.

Aortenaneurysma

Die meisten Aortenerkrankungen entstehen auf dem Boden einer Atherosklerose, insbesondere die häufigen abdominalen Aortenaneurysmen (AAA). Deutlich seltener sind die Aneurysmen der Aorta descendens und der thorakoabdominellen Aorta. Die gefährlichste Komplikation des Aneurysmas ist die Ruptur mit nach wie vor hoher Letalität. Das Rupturrisiko ist hauptsächlich vom Durchmesser abhängig.

Ab dem 65. Lebensjahr wird bei Männern ein Screening nach einem AAA mittels Sonographie empfohlen. Regelmäßige Verlaufskontrollen sind ab einem Durchmesser von 4,0 Zentimeter indiziert. Bei einem Durchmesser von mehr als 5,5 Zentimeter oder Wachstum von mehr als einem Zentimeter pro Jahr ist die prophylaktische Ausschaltung des Aneurysmas zur Vermeidung einer Ruptur angezeigt. Vor der elektiven Behandlung ist zur Darstellung der Anatomie eine Schnittbilddiagnostik (MRA oder CTA) notwendig. Die Wahl des Therapieverfahrens (offene Operation oder Stentprothese) richtet sich vor allem nach der Anatomie und der Komorbidität des Patienten.

Bei der offenen Operation wird das Aneurysma durch eine Rohr- oder Bifurkationsprothese aus Polyestermaterial (Dacron) ausgeschaltet. Sie kann bei jeder anatomischen Form, auch nahe an den Eingeweidearterien durchgeführt werden (Abbildung 3). Diese Technik reifte über mehrere Jahrzehnte aus, so dass rein operativ sehr gute Ergebnisse zu erzielen waren. Allerdings zeigten sich bei dem oft alten und multimorbiden Patienten relevante systemische Komplikationen der offenen Chirurgie im Frühverlauf.

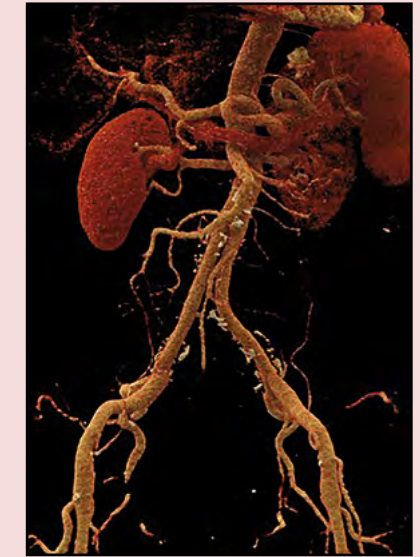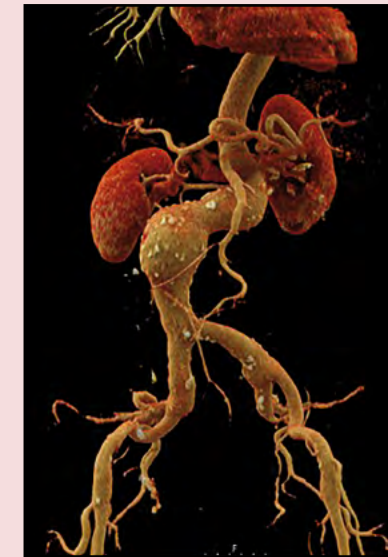


Abbildung 3 : Offener abdominaler Aortenersatz mit Dacronprothese
CTA: 3D-Darstellung vor und nach der OP

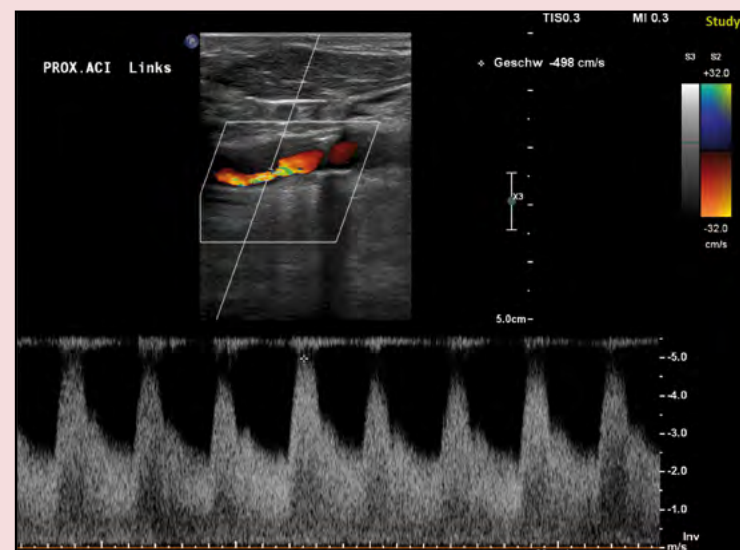


Abbildung 1: Duplexsonographie
Hochgradige Stenose der proximalen Art. Carotis interna links mit Farbaliasing und Strömungsbeschleunigung auf V max. 5 m/s

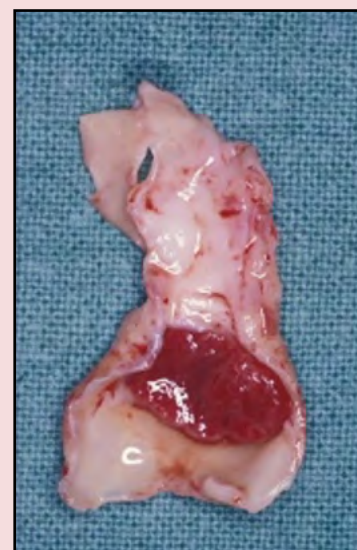


Abbildung 2: Carotis-Plaquematerial mit thrombotischen Auflagerungen

Alle Abbildungen: Christoph Düber, Achim Neufang, Christine Espinola-Klein

Aus diesem Grund erfolgte zur Reduktion des chirurgischen Traumas die Entwicklung der endovaskulären Aneurysma-ausschaltung (EVAR, endovascular aneurysm repair). Prinzipiell wird hierbei eine selbstexpandierbare Stentkonstruktion überzogen von einer externen Kunststoffhülle unter Durchleuchtungskontrolle in der aneurysmatischen Aorta so platziert, dass durch Anpressen der Prothese an die Gefäßwand eine möglichst sichere Verankerung entsteht (Abbildung 4). Hierbei kommt es dann im Verlauf zur Thrombose des Aneurysmasackes mit dem Ziel einer Schrumpfung oder ausbleibendem weiteren Wachstum. Zur endovaskulären Behandlung komplexer juxtarenaler Aneurysmen wurden fenestrierte Prothesen (FEVAR) und Prothesen mit Seitenarmen („branches“), die in die einzelnen Viszeralgefäße eingeführt werden können (BEVAR), entwickelt. Diese komplexen Prozeduren sind allerdings auch komplikationsträchtiger.

Von Beginn an zeigte sich die endovaskuläre Versorgung in Hinsicht auf 30-Tage-Mortalität und systemische Komplikationen der offenen Operation überlegen. Die perioperative Sterblichkeit der endovaskulären Therapie beträgt heute etwa ein Prozent, während die Sterblichkeit der offenen Chirurgie bei etwa 3,7 Prozent liegt. Allerdings sind im Langzeitverlauf nach EVAR signifikant häufiger sekundäre Interventionen vorwiegend wegen persistierender Perfusion des Aneurysmasackes (Endoleckage) notwendig (AWMF Leitlinie Bauchaortenaneurysma 2018). Im Falle einer inadäquaten Verankerung der Prothese an der proximalen oder distalen Gefäßwand spricht man von einem Endoleak Typ I. Eine retrograde Perfusion des Aneurysmasackes über die Arteria mesenterica inferior und die Lumbalarterien bezeichnet man als Endoleak Typ II. Hierdurch kann es auch noch im Spätverlauf zu einem erneuten deutlichen Aneurysmawachstum mit der Gefahr einer sekundären Ruptur kommen.

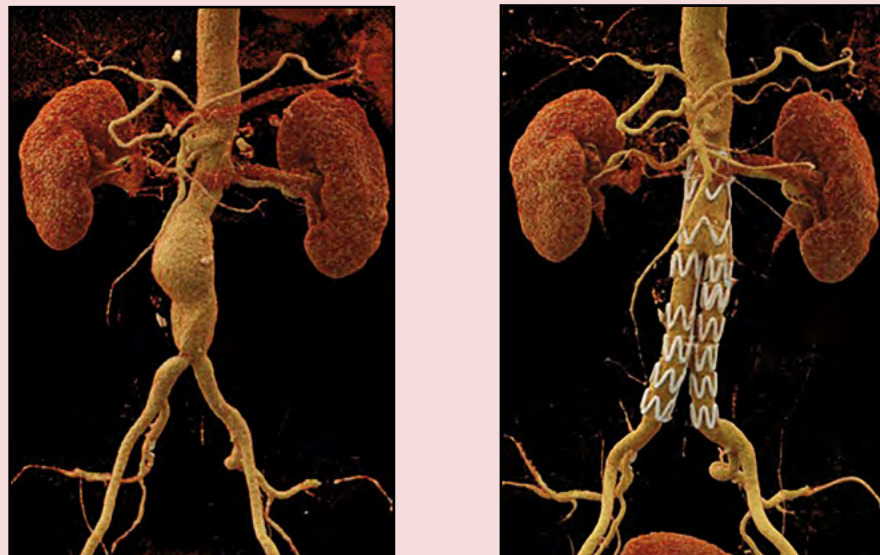


Abbildung 4: Endovaskuläre Aneurysma-Reparatur (EVAR)
CTA: 3D-Darstellung vor und nach der OP

Aus diesem Grund sind regelmäßige Nachkontrollen mit Ultraschall, MRT oder CT unverzichtbar.

Endoleckagen werden hauptsächlich endovaskulär behandelt zum Beispiel mit Prothesenverlängerung oder Embolisation, die Behandlungen müssen aber zum Teil mehrfach wiederholt werden.

Die offene Chirurgie des abdominellen Aortenaneurysmas ist zwar zahlenmäßig zurückgegangen, hat aber nach wie vor einen relevanten Stellenwert. Sie wird insbesondere beim noch jüngeren wenig kardiovaskulär erkrankten Patienten durchgeführt oder bei komplexer Anatomie. Eine zunehmende Rolle spielt die sekundäre Konversion in den offenen chirurgischen Ersatz der abdominellen Aorta mit Explantation des Stentprothesenmaterials. Das Risiko solcher Operationen gegenüber der primären Operation ist allerdings erhöht.

Periphere arterielle Verschlusskrankung

Die weltweite Prävalenz der PAVK lag im Jahr 2010 bei 202 Millionen, während sie im Jahr 2015 bei 237 Millionen lag, was einer relevanten Zunahme entspricht (Song et al, 2019). Patienten mit PAVK zeigen häufig weitere Manifestationen der Atherosklerose wie koronare Herzerkrankung, Carotisstenose oder AAA und haben daher ein hohes Risiko für kardiovaskuläre Ereignisse (Myokardinfarkt, Schlaganfall oder kardiovaskulären Tod) (Aboyans et al., 2017).

Die zentralen Risikofaktoren der PAVK sind das Rauchen und der Diabetes mellitus, aber auch eine Feststoffwechselstörung und die arterielle Hypertonie sind für die Entstehung und Progression mit verantwortlich. Man unterscheidet das stabile Stadium der Claudicatio intermittens mit belastungsabhängigen Schmerzen vom Stadium der

kritischen Durchblutungsstörung mit Ruheschmerz und Wunden. Unbehandelt ist bei kritischer Ischämie das Risiko für eine Amputation sehr hoch und nur die Hälfte der Patienten überlebt das erste Jahr mit beiden Beinen (Reinecke et al, 2016). Entscheidend ist der Erhalt der Mobilität, so dass bei Patienten mit kritischer Ischämie der Erhalt eines funktionstüchtigen Beines im Vordergrund steht.

Zum Screening nach einer PAVK wird die Messung des Knöcheldrucks und die Berechnung des Ankle-Brachial-Index (Quotient aus Knöcheldruck und Armdruck, < 0,9 pathologisch) eingesetzt. Der Kompensationsgrad wird mit funktionellen Messmethoden (cw-Dopplersonographie, Oszillographie, transkutane Sauerstoffpartialdruckmessung) und bei Claudicatio intermittens mit Hilfe der Laufbandergometrie ermittelt. Die zentrale diagnostische Methode stellt auch hier die Duplexsonographie dar. Wenn eine chirurgische Revaskularisation geplant wird und vor Intervention ohne eindeutigen Ultraschallstatus, ist eine präoperative Schnittbild-diagnostik (MRA, CTA) indiziert.

Bei der Claudicatio intermittens steht die Verbesserung der Lebensqualität und der Erhalt beziehungsweise Wiederherstellung der Mobilität im Vordergrund. In diesem Stadium stellt das Gehtraining eine wichtige Säule der Therapie dar. Neben der Gehstreckenverlängerung werden auch die Risikofaktoren minimiert und damit die Gesamtprognose verbessert. Bei starker Einschränkung der Gehstrecke im klinischen Alltag kann auch bereits eine Revaskularisation indiziert sein. Bei kritischer Durchblutungsstörung ist die Revaskularisation immer indiziert, um eine Major-Amputation zu verhindern.

Die Revaskularisation kann perkutan endovaskulär mit Kathetervorverfahren oder operativ mit Thrombendarteriektomie (TEA) oder Bypassanlage erfolgen. Die Wahl des Verfahrens richtet sich nach dem Verschlussmuster und der Komorbidität des Patienten und sollte interdisziplinär festgelegt werden. Wenn technisch möglich und sinnvoll, ist die perkutane Therapie zu bevorzugen. Eine operative Therapie ist in der Regel bei Beteiligung der Art. femoralis communis oder langstreckigen Verschlüssen indiziert.

Die endovaskuläre Therapie der PAVK hat sich in den letzten Jahren in Hinblick auf Materialien und Techniken weiterentwickelt. Bei der Behandlung von Stenosen oder Verschlüssen der Beckenarterien kommen in der Mehrzahl der Fälle Stents zum Einsatz (Abbildung 5). Ist die proximale Art. Iliaca communis beidseits betroffen bietet sich das gleichzeitige Stenting in sogenannter „Kissing-Technik“ an, um einen Plaqueshift von einer auf die andere Seite zu vermeiden. In bestimmten Situationen kann man auch auf gecoverte Stents zurückgreifen. In der Literatur liegt die Erfolgsrate bei der Behandlung von Stenosen der Beckenarterien über 90 Prozent, bei der Rekanalisation von Beckenarterienverschlüssen zwischen 80 und 85 Prozent (Gefäßmedizin Therapie und Praxis, ABE Wissenschaftsverlag).

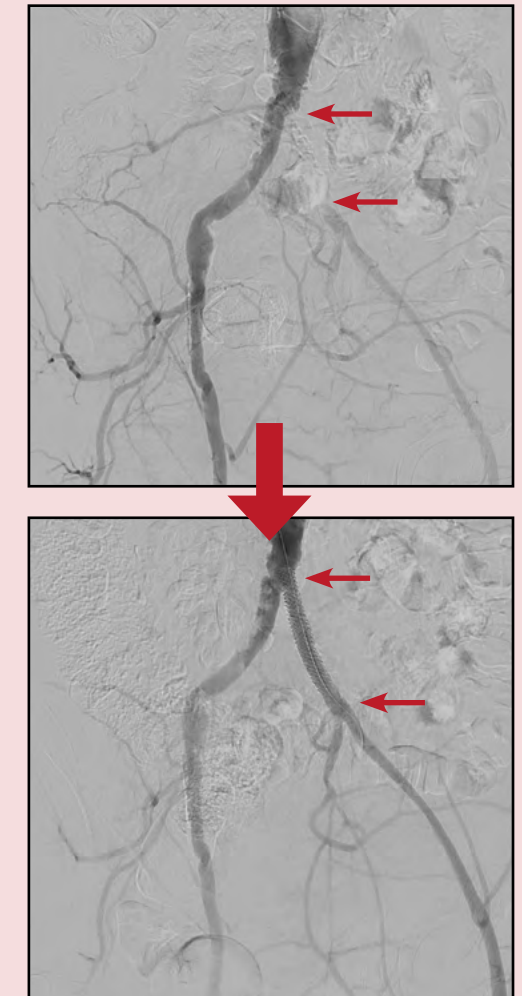

Abbildung 5: Rekanalisation und Stenting der Art. Iliaca communis links

Bei Stenosen der Art. femoralis superficialis und poplitea ist die endovaskuläre Therapie die Methode der Wahl. Aktuelle Leitlinien empfehlen für die Behandlung femoropoplitealer Läsionen, bei Verschlusslängen unter 25 cm, ebenfalls eine endovaskuläre Therapie (Aboyans et al. 2017) (Abbildung 6). Bei längeren Verschlüssen wird eine endovaskuläre Therapie dann empfohlen, wenn kein geeignetes Venenmaterial zur Verfügung steht oder das Operationsrisiko sehr hoch ist. Die Erfolgsrate der endovaskulären Rekanalisation in der femoro-poplitealen Achse konnte in den letzten Jahren vor allem durch neue Techniken (zum Beispiel retrograde Punktion) und Kathetersysteme (zum Beispiel „Crossing“ Devices) deutlich verbessert werden.

Um Restenosen zu vermeiden, werden femoro-popliteal medikamentenbeschichtete Ballons empfohlen. Diese Empfehlung ist auf zahlreiche Studien zurück zu führen, die eine bessere Offenheit des behandelten Gefäßabschnittes



nach Dilatation mit einem Paclitaxel beschichteten Ballon im Vergleich zu einem unbeschichteten Ballon gezeigt haben.

In der femoro-poplitealen Achse sollte man Stents nur dann einsetzen, wenn der Blutfluss nach der Dilatation noch beeinträchtigt ist („Bail out Stenting“). Allerdings hat sich gezeigt, dass in solchen Fällen ein Stenting die Offenheit des behandelten Gefäßsegmentes deutlich verbessert. Für Bewegungssegmente, wie die Kniegelenke, stehen flexible, gewebe Stents zur Verfügung. Stark verkalkte Läsionen können mit speziellen Kathetern (zum Beispiel Scoring Ballons) oder Techniken (zum Beispiel Atherektomie) behandelt werden.

Eine endovaskuläre Therapie unterhalb des Kniegelenkes mit Ballonangioplastie kommt bei kritischer Durchblutungsstörung mit Ruheschmerz oder Wunden in Frage. Bei starker Verkalkung können auch „Debulking“-Maßnahmen wie die Blade-Angioplastie oder Atherektomie verwendet werden.

Bei der chirurgischen Therapie nimmt die Femoralisbifurkation eine anatomische Schlüsselposition ein. Es sollte nach Möglichkeit eine offene Desobliteration mittels Thrombendarteriektomie und Patchplastik erfolgen. Die langfristigen Ergebnisse sind in der Regel sehr dauerhaft (Wiecker et al. 2016). Diese Methode kann mit einer Desobliteration der vorgeschalteten Beckenarterie oder endovaskulärer Therapie mit Stent-Angioplastie ergänzt werden (Hybrideingriff) (Piazza et al. 2011) (Abbildung 7). Sie kann ebenso mit der peripheren Bypassanlage oder peripheren Interventionen kombiniert werden. Die offenen Therapieverfahren in der Beckenarterie sind aufgrund der erfolgreichen endovaskulären

Therapie in der Häufigkeit deutlich zurückgegangen. Dennoch ist beim kompletten abdominellen Aortenverschluss und dem kompletten Verschluss der Beckenarterien die Anlage eines aortofemorales Bypasses eine sinnvolle und eine langfristig prognostisch gute Methode. Einen bleibenden Stellenwert haben die extraanatomischen Bypassverfahren in der Beckenarterie wie der femorofemorale Crossover-Bypass. Er kann sehr gut mit endovaskulären Verfahren kombiniert werden (Ricco et al. 2008).

Eine primäre operative Therapie unterhalb des Leistenbandes mittels peripherer Bypassanlage sollte immer dann diskutiert werden, wenn ausgedehnte langstreckige Gefäßverschlüsse unter Mitbeteiligung der Trifurkation der Arteria poplitea vorliegen. Wichtig ist die interdisziplinäre Abstimmung der verfügbaren endovaskulären und offenen chirurgischen Methoden. Die Bypasschirurgie kann dabei auch noch nach vorausgegangenen endovaskulären Verfahren erfolgreich zur Anwendung kommen. Entscheidend ist die konsequente Verwendung von autologer Vene als Bypassmaterial, da diese die beste Offenheitsrate besitzt. Aufgrund der Erfolge der endovaskulären Therapie in der Oberschenkelarterie hat die Häufigkeit des femoropoplitealen Bypasses oberhalb des Knies deutlich abgenommen. Vielmehr sind heute Bypassanlagen auf die distale A. poplitea und die kruralen oder pedalen Arterien, oft nach vorausgegangener endovaskulärer Therapie erforderlich.

Für Verschlüsse der Unterschenkelgefäße beim oft diabetischen Patienten mit normalem Einstrom bis in die Art. poplitea bietet sich die Anlage kurzer Bypässe von der A. poplitea zum Fuß (distal origin) mit guter Langzeitoffenheit und

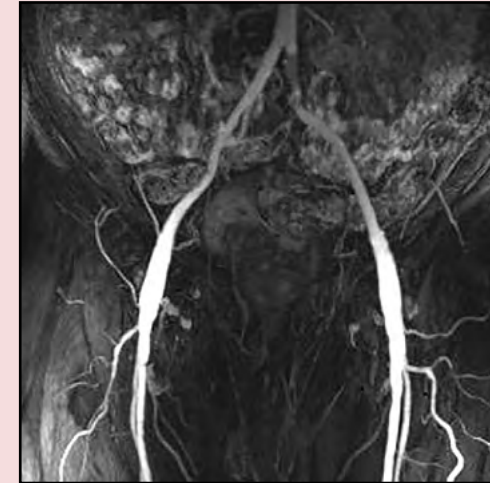


Abbildung 7: Patchplastik der A. femoralis communis beidseitig mit Stentimplantation in die A. iliaca communis links (MRA)

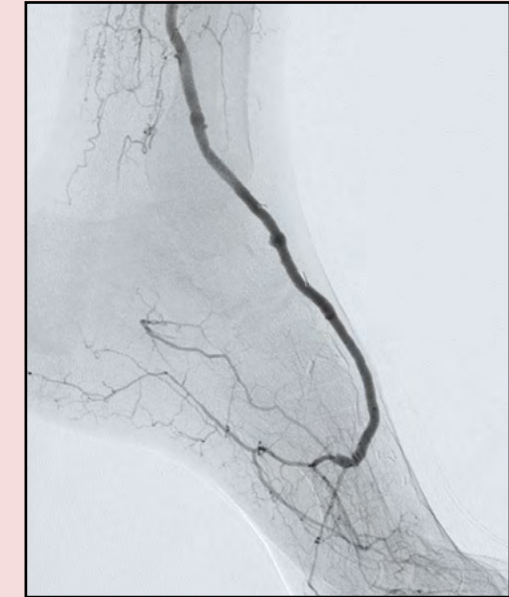

Abbildung 8: Venenbypass zum Arcus plantaris beim Diabetiker

Beinerhalt an (Albers et al. 2006). Die Grenze der distalen Bypasschirurgie liegt dabei technisch an den Seitenästen der pedalen Arterien, wie zum Beispiel der A. plantaris medialis oder dem Arcus plantaris (Abbildung 8). Grundsätzlich sollten alle Möglichkeiten der autologen Rekonstruktion unter Verwendung der Vena saphena magna, der Armvenen sowie auch der Vena saphena parva immer erwogen werden.

Die Offenheit autologer Bypässe liegt nach fünf Jahren zwischen 65 und 75 Prozent mit einer Beinerhaltungsrate zwischen 80 und 90 Prozent (Nerlich et al. 2020). Kleinkalibrige Gefäßprothesen kommen nur bei fehlender autologer Vene und nicht vorhandener endovaskulärer Alternative zur Anwendung. Bei einem direkten Anschluss einer kruralen Arterie mit einer Gefäßprothese ist eine deutlich schlechtere Offenheitsrate zu erwarten. Durch Kombination von autologem Venenmaterial und einer Gefäßprothese kann allerdings eine deutlich bessere Offenheit erzielt werden (Neufang et al. 2014). Entscheidend für die Ergebnisse der peripheren Bypasschirurgie ist eine konsequente Überwachung des Implantats mittels Duplexsonografie, um dann bei sich ausbildenden sekundären Stenosen eine gezielte endovaskuläre Therapie mittels PTA einzuleiten (Jongsma et al. 2016).

Der akute Extremitätenarterienverschluss

Beim akuten Gefäßverschluss ist die betroffene Extremität in der Regel vital bedroht. Die Inzidenz wird mit 7 bis 14 pro 100.000 Einwohnern pro Jahr angegeben (Aboyans et al. 2017). Ursächlich kann es sich um eine Embolie (kardial oder arterio-arteriell) oder den akuten thrombotischen Verschluss einer zuvor hochgradig stenosierte Arterie handeln. Bei akutem Gefäßverschluss steht die rasche Wiederherstellung der Perfusion und damit die Vermeidung einer

Amputation im Vordergrund. Klinisch steht ein plötzlich einsetzender Schmerz („Pain“), die Blässe der Extremität („Pale“), der Verlust tastbarer Pulse („Pulselessness“) im Vordergrund. Treten zusätzlich Sensibilitätsstörungen („Paresthesia“) oder gar Lähmungserscheinungen („Paralysis“) auf, ist die Extremität akut bedroht.

Die Diagnostik beschränkt sich auf den raschen Nachweis des Gefäßverschlusses und damit die Bestätigung der klinischen Diagnose. Die Wahl des Diagnostikverfahrens richtet sich nach der schnellsten Verfügbarkeit. Die Behandlung besteht in der sofortigen Revaskularisation durch Thrombektomie (endovaskulär oder chirurgisch) und/oder Thrombolyse. Nach erfolgreicher Revaskularisation ist die Suche nach der Ursache des Gefäßverschlusses (kardiale Emboliequelle, vorangeschaltete Gefäßaneurysmen, Gerinnungsstörung) und wenn möglich kausale Therapie entscheidend.

Bei der endovaskulären Therapie der akuten Extremitätenischämie kann der Thrombus mechanisch entfernt oder pharmakologisch aufgelöst werden. Die Techniken können auch kombiniert eingesetzt werden. Ist eine Becken-, Oberschenkel-, oder Kniearterie betroffen, bietet sich die Rotations-thrombektomie an. Dabei wird der Thrombus angesaugt und in einem Beutel abgeleitet. Nicht selten demarkiert sich dann eine hochgradige Gefäßstenose als Ursache für den Verschluss, die dann mit Kathetertechniken behandelt werden kann. Bei lokalisierten thrombotischen Verschlüssen der Unterschenkelarterien kann man den Thrombus mittels Katheter aspirieren. Bei Restthromben trotz mechanischer Thrombektomie oder ausgedehnten Verschlüssen bietet sich eine intraarterielle Fibrinolyse mit rt-PA oder Urokinase an.

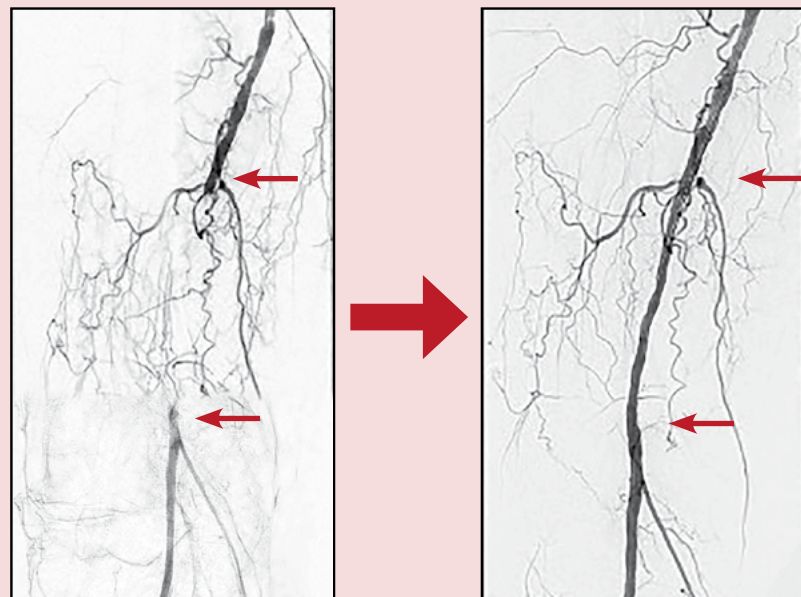


Abbildung 6: Rekanalisation der Art. Poplitea rechts

Bei der chirurgischen Therapie des akuten arteriellen Verschlusses durch eine arterielle Embolie hat nach wie vor das klassische Embolektomieverfahren mit Hilfe des Fogarty-Embolektomiekatheters enorme Bedeutung (Fogarty T et al. 1963). Es ermöglicht auf einfache schnelle Weise, teilweise in Lokalanästhesie, über das Gefäßsystem das embolische Material aus der betroffenen Arterie zu entfernen. Therapeutisch anspruchsvoller ist die Behandlung der akuten arteriellen Thrombose atherosklerotisch vorgeschädigter peripherer Gefäße am Bein. Hier reicht das Spektrum der chirurgischen Möglichkeiten von der einfachen Thrombektomie mit dem Fogartykatheter-System bis hin zur notfallmäßigen peripheren Bypassanlage. Eine intraoperative angiografische Kontrolle ist hier von entscheidender Bedeutung, da hierdurch noch bestehende Stenosierungen, die ursächlich für den thrombotischen Verschluss waren, aufgedeckt und durch endovaskuläre Verfahren beseitigt werden können (De Donato et al. 2014).

Zusätzlich ist beim akuten arteriellen Verschluss immer auf die mögliche Entwicklung eines ischämischen Kompartmentsyndroms zu achten. In vielen Fällen ist eine Faszien-spaltung der Unterschenkelkompartimente zur Vermeidung eines neurologischen Schadens und Entwicklung von ausgedehnten Muskelnekrosen erforderlich (Björck et al. 2020). Insgesamt ist die Komplikationsrate der Therapie der akuten Ischämie bei dem kardiovaskulär oft schwer erkrankten Patienten höher im Vergleich zur elektiven Behandlung der PAVK. Ein Spezialfall stellt die akute Ischämie des Unterschenkels und Fußes durch die Thrombose eines oft erst zum Zeitpunkt der akuten Ischämie aufgedeckten Aneurysmas der Arteria poplitea dar. Hier sollte in der Regel eine rasche Therapie mit Thrombektomie der Unterschenkelarterien gegebenenfalls intraoperativer Lyse und Anlage eines Bypasses unter Ligatur und Ausschluss des Aneurysmas erfolgen.

Sekundärprävention bei atherosklerotischen Gefäßerkrankungen

Basis der konservativen Therapie ist eine gesunde Lebensweise mit Nikotinkarenz, gesunder Ernährung („Mediterrane Diät“) und regelmäßiger Bewegung. Außerdem ist die medikamentöse Therapie eine zentrale Säule der Behandlung. Die pharmakologische Therapie beinhaltet die Behandlung der Risikofaktoren und die gerinnungshemmende Therapie. Patienten mit atherosklerotischen Erkrankungen sollten eine lipidsenkende Therapie erhalten mit einem Ziel LDL-Cholesterin von weniger als 55 mg/dL (Mach et al. 2019). Bei PAVK haben randomisierte Studien gezeigt, dass Statine die Gehstrecke um mehr als 20 Prozent verbessern (Aboyans et al. 2017). In der Einstellung des Blutdrucks sollen primär Hemmer des Renin-Angiotensin-Systems zum Einsatz kommen. Bei Diabetikern mit vorbestehender atherosklerotischer Erkrankung werden in aktuellen Leitlinien SGLT2-Hemmer oder GLP1-Agonisten empfohlen (Consentino et al. 2019).

Zur Gerinnungshemmung sind Thrombozytenaggregationshemmer (ASS 100 mg oder Clopidogrel 75 mg) indiziert. Bei Patienten mit hohem Risiko für kardiovaskuläre Ereignisse und niedrigem Blutungsrisiko wird in einem aktuellen Konsensusdokument der European Society of Cardiology eine intensiviertere Gerinnungshemmung mit ASS 100 mg und Rivaroxaban 2 x 2,5 mg empfohlen (Aboyans 2021).

Tiefe Venenthrombose

Die tiefe Venenthrombose und Lungenembolie bilden eine pathophysiologische Einheit und werden begrifflich als „venöse Thromboembolie“ (VTE) zusammengefasst (Mazzolai et al. 2018). Die Inzidenz der VTE nimmt mit steigendem Lebensalter zu. Zwei Drittel der Patienten werden primär mit einer tiefen Venenthrombose, ein Drittel mit einer Lungenembolie symptomatisch. Die Inzidenz der tiefen Venenthrombose in Europa beträgt 70 bis 140 Fälle pro 100.000 Personen pro Jahr. Die Mehrzahl der tiefen Venenthrombosen sind proximal, etwa 20 Prozent betreffen die Unterschenkelarterien.

Die Risikofaktoren einer VTE werden in der Virchow'schen Trias zusammengefasst. Hierzu gehören eine verminderte Blutflussgeschwindigkeit, eine Hyperkoagulabilität und eine Gefäßwandläsion. Die Kenntnis der Ursache beeinflusst das Rezidivrisiko und ist für die Dauer der späteren Antikoagulation wichtig.

Bei Verdacht auf eine tiefe Venenthrombose sollte nach aktuellen Leitlinienempfehlungen der Wells Score ermittelt werden (Hach-Wunderle V. et al., 2015). Ist dieser niedrig, empfiehlt sich eine D-Dimer Analyse. Hierbei ist jedoch zu bedenken, dass das D-Dimer auch bei zahlreichen anderen Erkrankungen erhöht sein kann. Daher ist primär der fehlende Nachweis zum Ausschluss geeignet. D-Dimere sind Abbauprodukte des Fibrins und steigen mit dem Lebensalter, daher werden inzwischen altersadaptierte Normwerte verwendet. Ist die Vortestwahrscheinlichkeit hoch oder das D-Dimer positiv wird zur Diagnosesicherung ist die Kompressionssonographie empfohlen. In der Beckenstrombahn und zur Beurteilung eines möglichen Refluxes ist Hinzunahme der Flussinformation mittels Duplexsonographie sinnvoll (Abbildung 9).

Die Therapie der Wahl ist eine sofortige Antikoagulation. Hierzu werden heute in der Mehrzahl der Fälle Faktor-Xa-Inhibitoren (Apixaban, Edoxaban, Rivaroxaban) oder Thrombinantagonisten (Dabigatran) verwendet. Alternativ können auch Vitamin-K-Antagonisten (indiziert zum Beispiel bei dreifach positivem Antiphospholipid-Syndrom) oder niedermolekulare Heparine (indiziert zum Beispiel bei Schwangerschaft) eingesetzt werden. Die Beseitigung des Thrombus beispielsweise durch interventionelle Maßnahmen kann im Einzelfall bei schweren Befunden überlegt werden.

Begleitend zur Antikoagulation ist die Kompressionstherapie zur Vermeidung eines postthrombotischen Syndroms indiziert. Die Kompression wird in der Regel mit Strümpfen der Kompressionsklasse 2 durchgeführt und ist in der Initialphase der Thrombose am wichtigsten. Im späteren Langzeitverlauf kann man auf Kniestrümpfe wechseln, die Dauer richtet sich nach dem individuellen Befund und dem Ausmaß der postthrombotischen Klappeninsuffizienz.

Bei tiefer Venenthrombose kann gleichzeitig eine Lungenembolie auftreten. Bei akuter Dyspnoe ist eine weitere Diagnostik mittels CTA indiziert. Liegen keine Symptome für eine Lungenembolie vor, ist ein routinemäßiges Screening nicht notwendig, da sich die Indikation für eine Antikoagulation bereits aus der Thrombosedignose ergibt.

Die chirurgische Behandlung der ausgedehnten venösen Thrombose mit massiver Beeinträchtigung des venösen Abflusses in Form der venösen Thrombektomie ist nur noch auf das seltene Bild der Phlegmasia coerulea dolens beschränkt. In aller Regel kann durch die Anwendung einer Antikoagulationstherapie mit selektiven endovaskulären Maßnahmen das Krankheitsbild positiv beeinflusst werden.

Management des Gefäßpatienten

Die Langzeitbetreuung von Gefäßpatienten ist eine interdisziplinäre Aufgabe, bei der Gefäßspezialisten mit hausärztlich tätigen Kolleg*innen und Fachärzt*innen zusammenarbeiten. Je nach der zu Grunde liegenden Erkrankung sind regelmäßige Gefäßuntersuchungen kombiniert mit einer medikamentösen Therapie zur Rezidivprophylaxe notwendig.

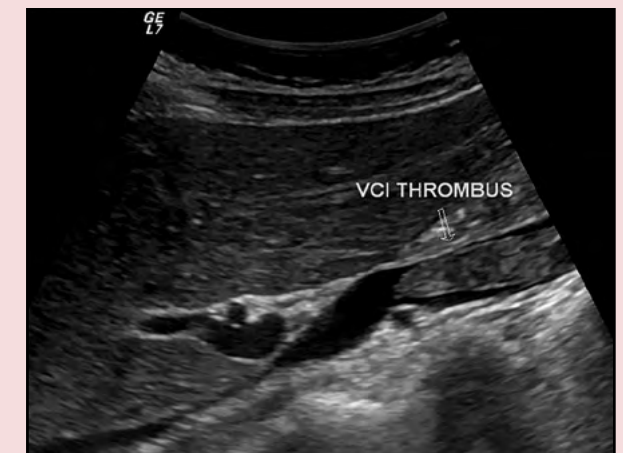

Abbildung 9: Duplexsonographie eines umflossenen Thrombus in der Vena cava inferior

Widmung

Die Autoren widmen diesen Beitrag dem Kollegen Dr. R. F. Nicolescu, der 1990 als niedergelassener Angiologe eine jährlich stattfindende interdisziplinäre Fortbildungsveranstaltung über die Gefäßmedizin ins Leben gerufen hatte. Zuvor hatte er zusammen mit anderen den Grundstein für das Angiologische Kolloquium gelegt, ein Diskussionsforum über aktuelle Gefäßpatienten, das bis heute mittwochnachmittags in der Universitätsmedizin Mainz stattfindet.



Foto: Pulkowski

Autorin
Univ.-Prof. Dr. Christine Espinola-Klein
Direktorin der Kardiologie III - Angiologie Zentrum für Kardiologie der Universitätsmedizin der Johannes Gutenberg-Universität Mainz



Foto: Universitätsmedizin Mainz

Autor
Univ.-Prof. Dr. Christoph Düber
Direktor der Klinik und Poliklinik für Diagnostische und Interventionelle Radiologie der Universitätsmedizin der Johannes Gutenberg-Universität Mainz



Foto: Universitätsmedizin Mainz

Autor
Priv.-Doz. Dr. Achim Neufang
Leiter der Gefäßchirurgie der Klinik für Herz- und Gefäßchirurgie der Universitätsmedizin der Johannes Gutenberg-Universität Mainz

Überblick über zertifizierte Zentren und Arztzahlstatistik

Der medizinische Fortschritt hat auch in der Gefäßmedizin zu vielen Weiterentwicklungen geführt. Viele der modernen therapeutischen Verfahren waren noch vor einigen Jahren undenkbar. Eine weitere Entwicklung: Gefäßmedizinische Zentren sind entstanden, die auch von Fachgesellschaften zertifiziert worden sind.

Die Deutsche Gesellschaft für Gefäßchirurgie und Gefäßmedizin (DGG) bietet beispielsweise die Möglichkeit an, Gefäßzentren zu zertifizieren. Sie nutzt hierbei seit fast 20 Jahren eine interdisziplinäre Zertifizierung von Gefäßchirurgie, Radiologie und Angiologie. Für die Zertifizierung muss ein schriftlicher Antrag gestellt werden. Nach Sichtung der Antragsunterlagen erfolgt ein Audit durch einen Vertreter des Vorstandes der Deutschen Gesellschaft für Gefäßchirurgie und Gefäßmedizin beziehungsweise der Kommission für Zertifizierung. Für die Zertifizierung ist es notwendig, personelle, apparative und therapeutische Standards zu definieren. Auch Anhaltzahlen spielen eine Rolle. Ob ein Zentrum die Anforderungen erfüllt, wird im Zertifizierungsprozess überprüft. Laut Internetseite der DGG hat die Gesellschaft bundesweit 128 Zentren zertifiziert, plus einem in Österreich. Neun der zertifizierten Zentren liegen in Rheinland-Pfalz: Daun, Kaiserslautern, Koblenz, Ludwigshafen, Neustadt, Neuwied, Speyer sowie zwei in Trier.

Auch die Deutsche Gesellschaft für Angiologie - Gesellschaft für Gefäßmedizin e.V. (DGA) führt in Abstimmung mit der Deutschen Gesellschaft für Gefäßchirurgie und der Deutschen Röntgengesellschaft (DRG) Zertifizierungen von Gefäßzentren durch. Nach eigenen Angaben hat die DGA bundesweit 41 Gefäßzentren zertifiziert – plus eines in Österreich. Zwei von den DGA-Zertifikaten sind für Zentren in Rheinland-Pfalz – und zwar in Kaiserslautern und in Trier.

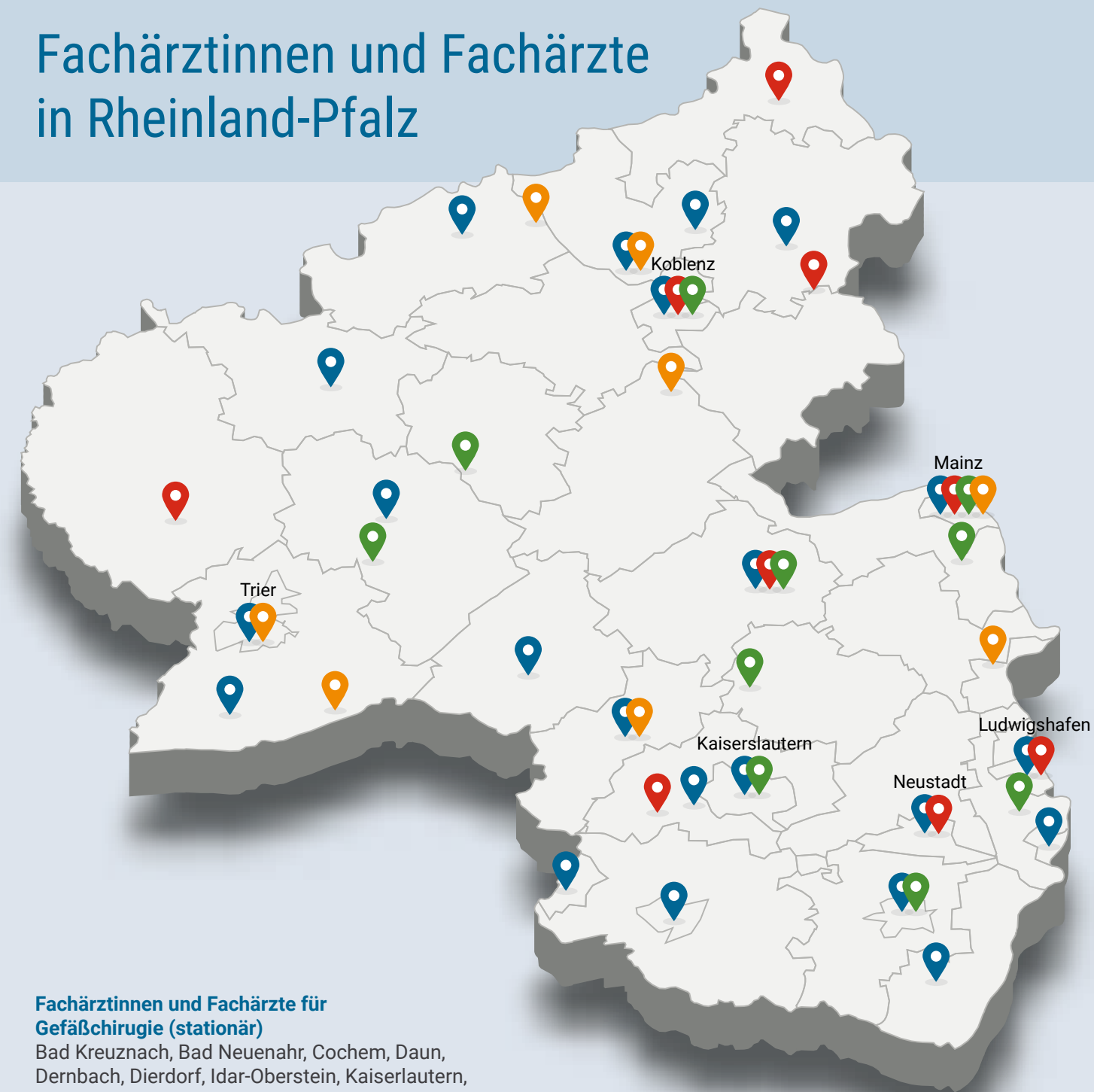Ebenfalls führt die Deutsche Röntgengesellschaft (DGR) in Abstimmung mit der Deutschen Gesellschaft für Gefäßchirurgie und Gefäßmedizin und der Deutschen Gesellschaft für Angiologie Zertifizierungen von interdisziplinären Gefäßzentren durch. Dabei legt die DRG Wert darauf, dass ein Zentrum möglichst von allen drei Gesellschaften evaluiert und zertifiziert wird. Auf der DRG-Liste finden sich bundesweit 59 Zentren. In Rheinland-Pfalz gibt es drei zertifizierte Zentren: Kaiserslautern, Ludwigshafen und Trier.

Und wie viele Ärztinnen und Ärzte gibt es landesweit, die sich in und um die Gefäßmedizin engagieren? Bei der Landesärztekammer Rheinland-Pfalz sind derzeit 82 Fachärzte und Fachärztinnen für Gefäßchirurgie gemeldet. 22 von ihnen sind weiblich. Von den gemeldeten 82 Gefäßchirurgen arbeiten zehn im niedergelassenen Bereich. Bei den Gefäßchirurginnen sind es zwei. Zehn Jahre zuvor waren es 22 Gefäßchirurgen, sechs davon waren weiblich. Im niedergelassenen Bereich arbeitete keiner von ihnen.

Des weiteren gibt es laut Arztstatistik 15 Fachärzte für Innere Medizin und Angiologie; von ihnen sind acht niedergelassen. Hinzu kommen zehn Ärztinnen für Innere Medizin und Angiologie, von denen vier niedergelassen sind. Zum Vergleich: Zehn Jahre zuvor gab es landesweit vier dieser Fachärzte, eine davon war eine Ärztin. Keiner von ihnen arbeitete als Niedergelassene.

Ines Engelmohr

Fachärztinnen und Fachärzte in Rheinland-Pfalz



Fachärztinnen und Fachärzte für Gefäßchirurgie (stationär)

Bad Kreuznach, Bad Neuenahr, Cochem, Daun, Dernbach, Dierdorf, Idar-Oberstein, Kaiserslautern, Kandel, Koblenz, Kusel, Landau, Landstuhl, Ludwigshafen, Mainz, Neustadt an der Weinstraße, Neuwied, Primasens, Saarbürg, Speyer, Trier, Wittlich, Zweibrücken

Fachärztinnen und Fachärzte für Gefäßchirurgie (ambulant)

Bad Kreuznach, Betzdorf, Bitburg, Bruchmühlbach, Koblenz, Mainz, Montabaur, Ludwigshafen, Neustadt an der Weinstraße

Fachärztinnen und Fachärzte für Innere Medizin und Angiologie (ambulant)

Bad Kreuznach, Bullay, Kaiserslautern, Koblenz, Landau, Limburgerhof, Mainz, Neumagen, Rockenhausen

Fachärztinnen und Fachärzte für Innere Medizin und Angiologie (stationär)

Boppard, Hermeskeil, Kusel, Mainz, Neuwied, Sinzig, Trier, Worms

Quelle: Landesärztekammer Rheinland-Pfalz

Basiskarte: AdobeStock/Maxim Grebeshkov